

4

5

INVENTARIO  
156  
UNIVERSITÀ - PISA

NUOVE DIMOSTRAZIONI  
**DI OSTETRICIA**

CON INCISIONI IN RAME

ED UN TESTO RAGIONATO ADATTATO A FACILITARNE LA SPIEGAZIONE

**DI G. P. MAYGRIER**

DOCT. DE MEDIC. DELLA FACOLTÀ DI PARIGI, P. D'OSTETRICIA; DI MALATTIE DESA D'OMME  
E DEI BAMBINI, MEDICO DELL'UFFICIO DI CARITÀ DEL DUCINO CIRCONDARIO,  
MEMBRO DI VARE SOCIETÀ MEDICHE.

*Prima versione Italiana*

CON ANNOTAZIONI ED AGGIUNTE

DEL CHIRURGO

**MARCO FOSGARINI**

MAESTRO OPERATORE D'OSTETRICIA

SELLI, E S. SPINALE DI PISA.



PISA

TIPOGRAFIA NISTRI E COMP.

1831.



# INDICE

## DELLE TAVOLE

### BACINO — STATO NATURALE

Paragone dell'uomo colla donna . . . . .	TAV. I.
— fra il bacino dell'uomo, della donna, e del feto . . . . .	II.
Profilo del bacino dell'uomo, della donna, e del feto . . . . .	III.
Dimensione del bacino della donna . . . . .	IV.

### VIZI DEL BACINO

Vizi del bacino . . . . .	V. VI.
Applicazione di diversi pelvimetri . . . . .	VII.
Direzione del bacino, e misura col dito . . . . .	VIII.

### PARTI DELLA GENERAZIONE

Parti sessuali. Stato naturale . . . . .	IX.
Esame delle parti esterne della generazione . . . . .	X.
— interne idem . . . . .	XI. XII.
Esame speciale delle parti interne della generazione . . . . .	XIII.
Taglio speciale dell'utero . . . . .	XIV.
Preparazione speciale delle dipendenze dell'utero . . . . .	XV.
Preparazione speciale dei legamenti rotondi, e veluta di un utero doppio . . . . .	XVI.

### ISTORIA DEL FETO

Prospetto del feto, da 15 giorni a 5 mesi . . . . .	XVII.
Feto di 7 a 9 mesi . . . . .	XVIII.
Placenta considerata da tutte e due le sue parti . . . . .	XIX.
— doppia — Cordone annodato . . . . .	XX.
Circoscisione del feto . . . . .	XXI.
Scheletro del feto . . . . .	XXII.
Dimensioni della testa del feto . . . . .	XXIII. XXIV.

## INDICE DELLE TAVOLE

### GRAVIDANZA

Prospetto della gravidanza . . . . .	XXV.
Idem visto di profilo . . . . .	XXVI.
Gravidanza a termine — Grandezza naturale . . . . .	XXVII. XXVIII.

### ESPLORAZIONE

Esplorazione della donna in piede . . . . .	XXIX.
— distesa in letto . . . . .	XXX.
— per eseguire il ballottamento . . . . .	XXXI.
Stato del collo nelle differenti epoche della gravidanza . . . . .	XXXII.

### DEL PARTO

Prima, e seconda posizione del parto per la testa . . . . .	XXXIII.
Idem terza, e quarta . . . . .	XXXIV.
Veduta della testa nella sua uscita dalle parti esterne della generazione . . . . .	XXXV.
Del parto per i piedi, e per le natiche . . . . .	XXXVI.

### MANOVRA SEMPLICE

Estrazione dei piedi e del tronco . . . . .	XXXVII.
Idem delle braccia e della testa . . . . .	XXXVIII.
— dei ginocchi . . . . .	XXXIX.
— delle anche . . . . .	XL.
Presentazione del dorso: prima e seconda posizione . . . . .	XLI.
Idem del ventre, idem . . . . .	XLII.
— del petto, idem . . . . .	XLIII.
— dell'anca destra, idem . . . . .	XLIV.
— dell'anca sinistra, idem . . . . .	XLV.
— della spalla destra, idem . . . . .	XLVI.
— della spalla sinistra, idem . . . . .	XLVII.
Applicazione del laccio sopra il braccio sortito — Estrazione del bambino col braccio allacciato . . . . .	XLVIII.
Presentazione della testa coll'occipite . . . . .	XLIV.
Idem col sincipite . . . . .	L.
Idem colla faccia . . . . .	LI.
Idem coi lati della testa . . . . .	LII.

### MANOVRA COMPOSTA O STRUMENTALE

Applicazione del forcipe colla testa nello scavo . . . . .	LIII.
Idem colla testa allo stretto superiore . . . . .	LIV.
— col tronco sortito . . . . .	LV.
— sopra la testa staccata . . . . .	LVI.

## MANOVA STRUMENTALE COMPLICATA — SINFIOTOMIA

- Sezione degli integumenti e della fibro-cartilagine inter-pubiana . . . . . LVII.  
 Estrazione della testa col forcipe: suoi rapporti col divaricamento . . . . . LVIII.  
 Idem del bambino per i piedi, e della testa col forcipe . . . . . LIX.  
 Parallelo del divaricamento fra un lacino ben conformato, e un lacino viziato . . . . . LX.

## STEROTOMIA, OD OPERAZIONE CESAREA

- Incisione degl' integumenti, e dell' utero . . . . . LXI.  
 Estrazione del feto per la piaga dell' utero . . . . . LXII.  
 Passaggio del cordone dalla vagina, e liberazione . . . . . LXIII.  
 Veduta dei processi di *Baudeloque*, e di *Lauvergeat* . . . . . LXIV.

## OPERAZIONE RELATIVA AL BAMBINO MORTO

- Azione del fora-cranio — Encefalotomia . . . . . LXV.  
 Applicazione del fora-testa, e del forcipe a doppio uncino . . . . . LXVI.  
 Idem del trois-quarts nel caso del bambino idrocefalico, e idropico . . . . . LXVII.  
 Azione del tira-testa sopra la testa staccata e del forcipe a doppio uncino . . . . . LXVIII.

## LIBERAZIONE

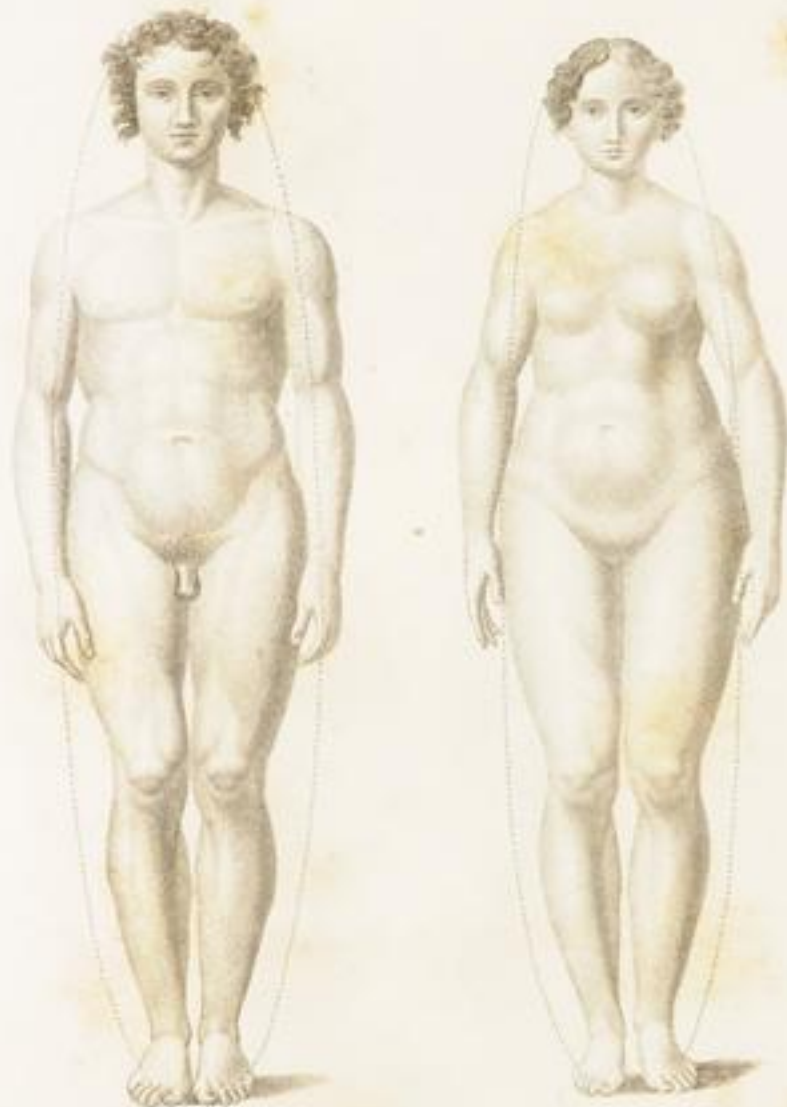- Trazioni sopra il cordone — Estrazione della placenta . . . . . LXIX.  
 Estrazione della placenta nel caso di rottura del cordone, e colle pinzette a mole nel caso d' aborto . . . . . LXX.  
 Liberazione nel caso di placenta inserita sopra l' orificio, e sopra gli orli . . . . . LXXI.  
 Idem nel caso di placenta saccata, e aderenze . . . . . LXXII.

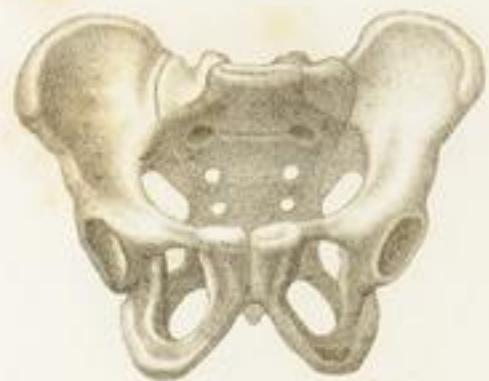## STRUMENTI RELATIVI ALLA PRATICA DELL' OSTETICIA

LXXIII. LXXIV. LXXV. LXXVI.

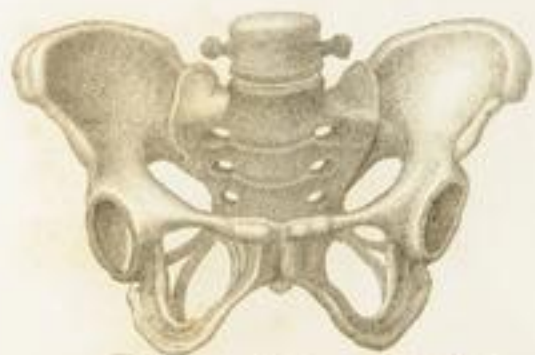## ALLATTAMENTO

- Dell' allattamento in attività . . . . . LXXVII.  
 Prospetto di una mammella piena di latte — Idem del capezzolo — Preparazione speciale del capezzolo, e dell' areola . . . . . LXXVIII.  
 Glandola mammaria allo scoperto . . . . . LXXIX.  
 Strumenti relativi all' allattamento sì naturale che artificiale . . . . . LXXX.





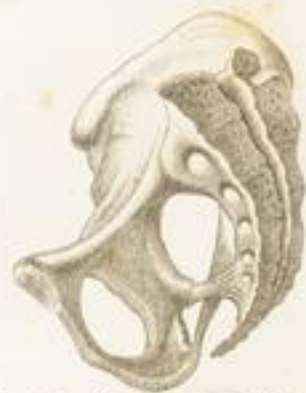*Pelvis d'Homme Adulte.*



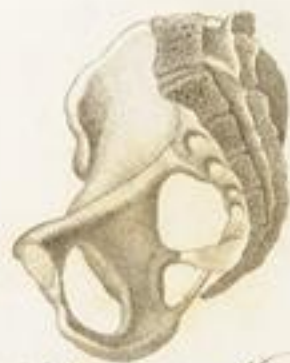*Pelvis de Femme Adulte.*



*Pelvis de Fœtus Termé.*



*Profilo di Bacino Uomo*



*Profilo di Bacino di Donna*



*Profilo di Bacino di Feto*

TAV. X.

Fig. 1.

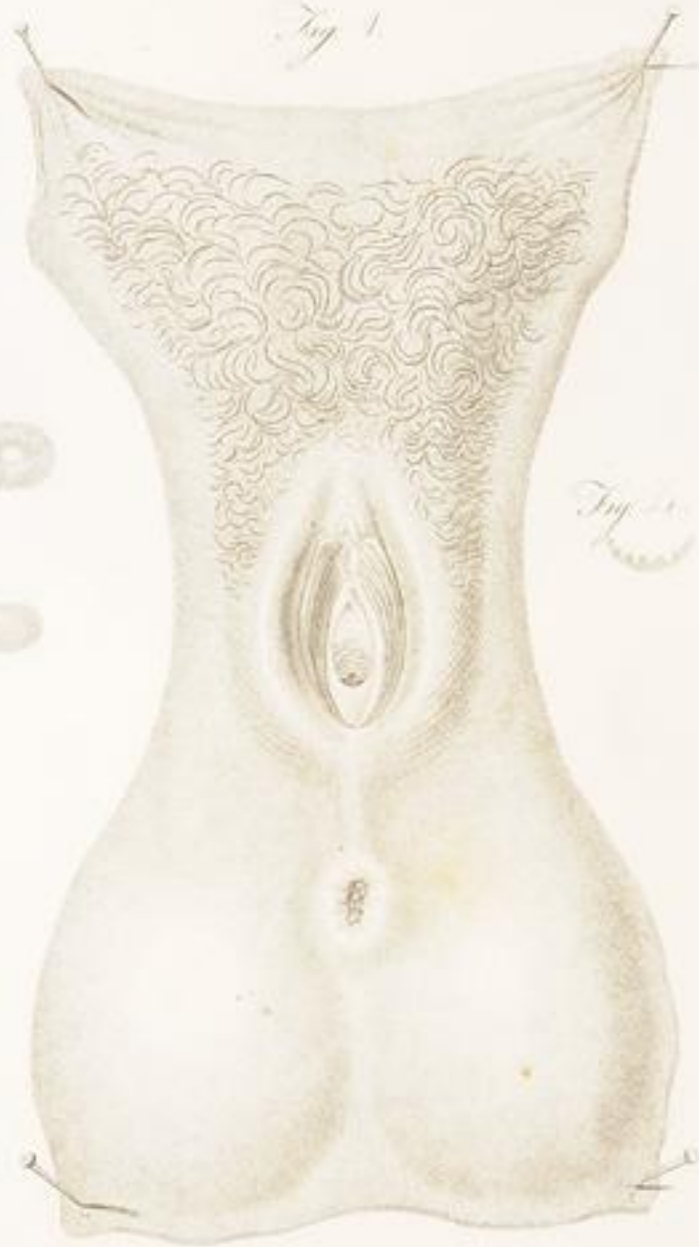

Fig. 2.

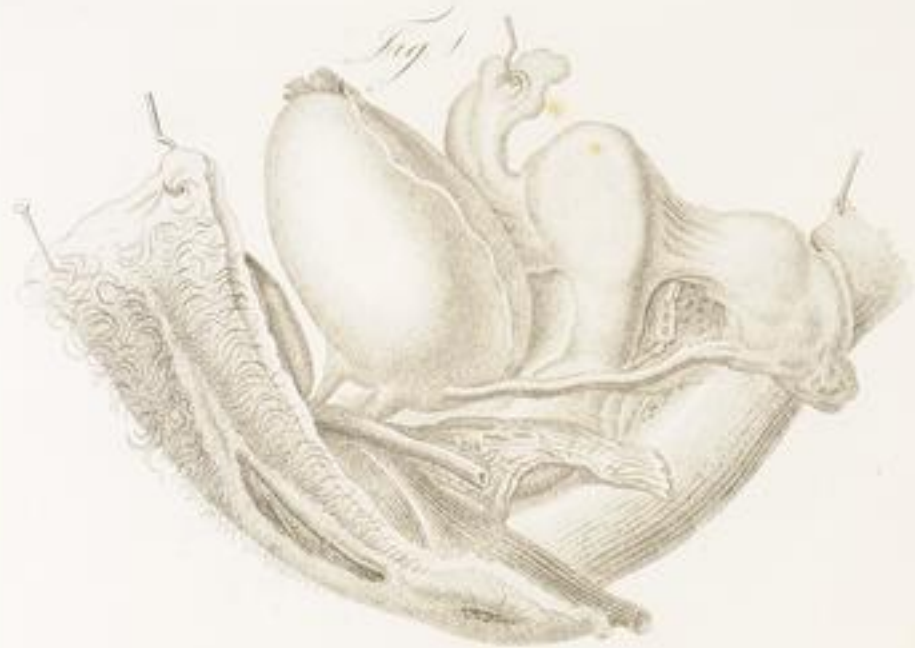

Fig. 3.



Fig. 4.

Fig. 5.



G. G. G.

PL. XII

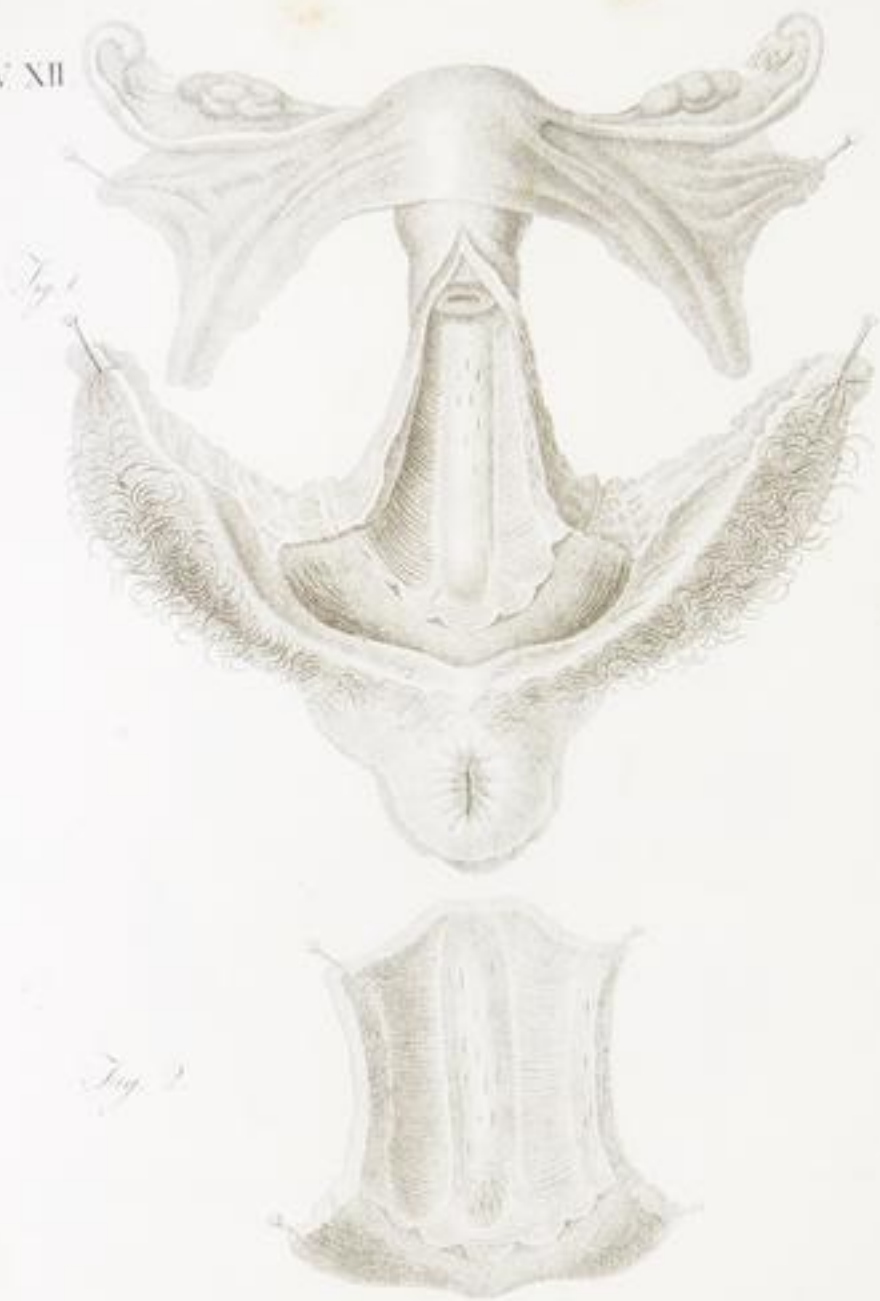


Fig. 1

Fig. 2

Fig. 3

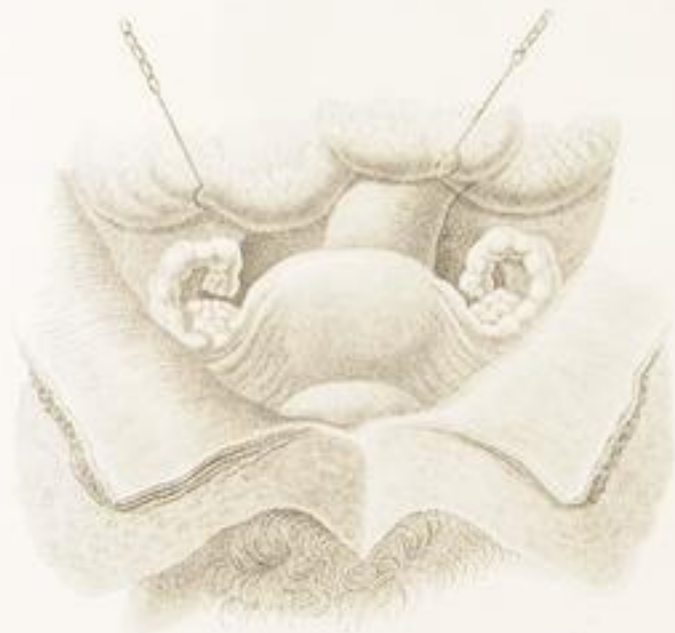


*Fig. 1.*



*Uterus isolato*

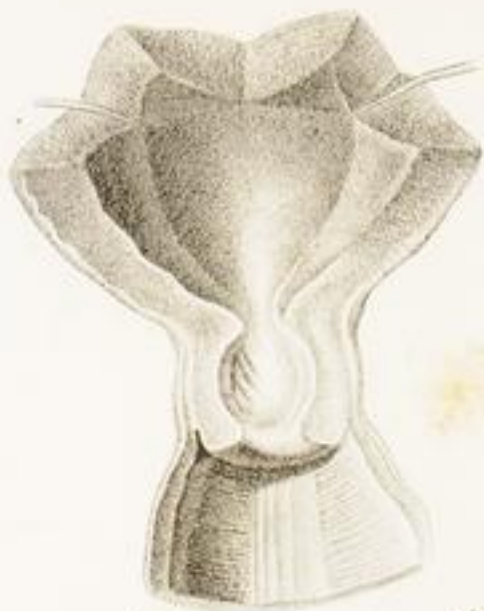*Fig. 2.*



*Rapporti dell'utero colla vescica e coll' intestino retto.*

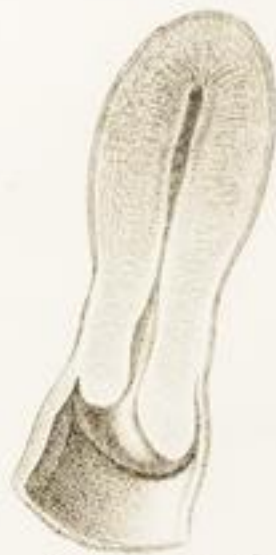*R. Casati fecit.*

Fig. 1.



*Parte interna dell' utero sopra alla Sinfide*

Fig. 2.



*Utero diviso verticalmente*

*G. G. G.*

Fig. 1.

*Tuba Falloppiana*

Fig. 2.

*Granulazione interna della Tuba*

Fig. 3.



Fig. 4.

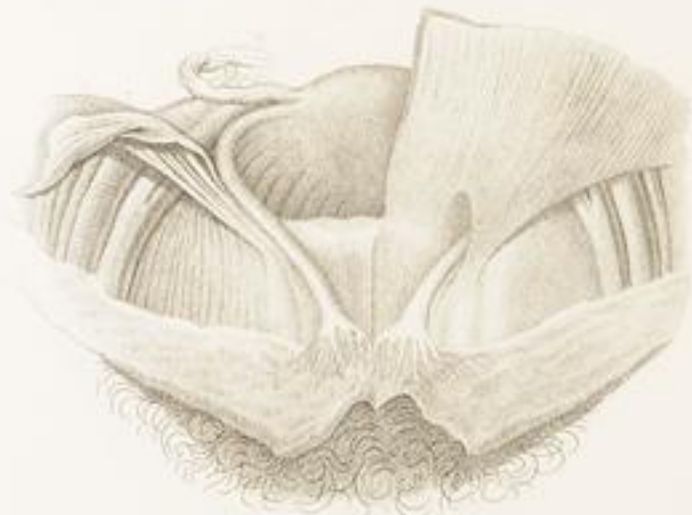*Profilo longitudinale dell'Ovario**Glandola*

Fig. 1.

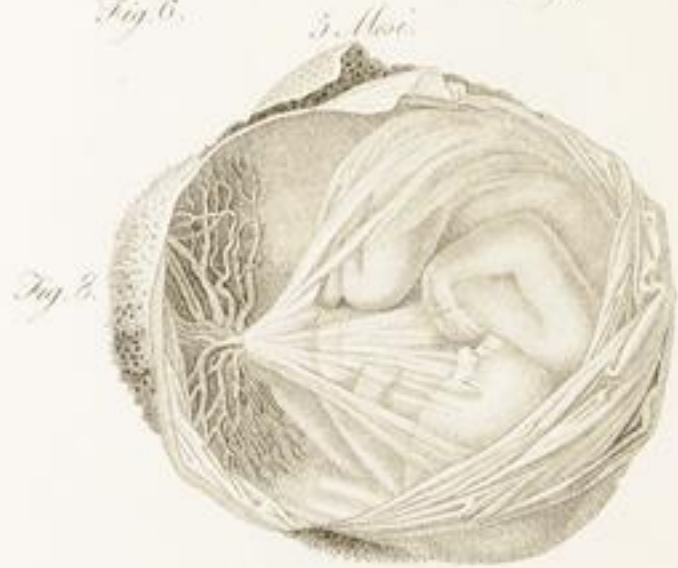
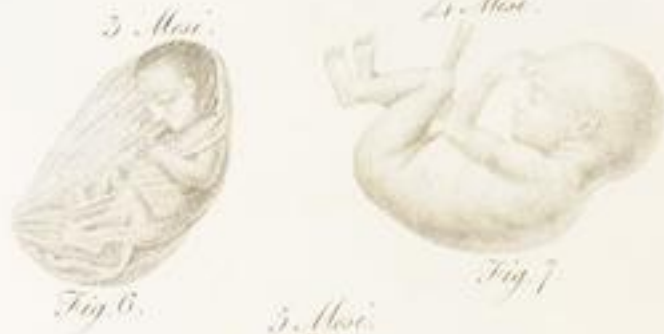
*Uterus duplex*

Fig. 2.



*Velveta dei Ligamenti rotundi*



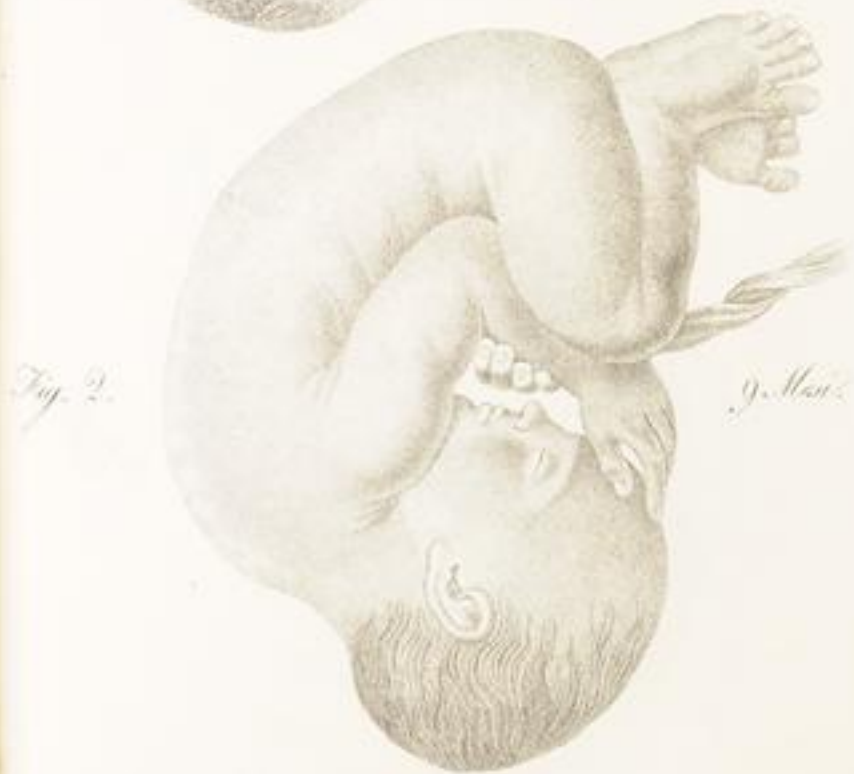
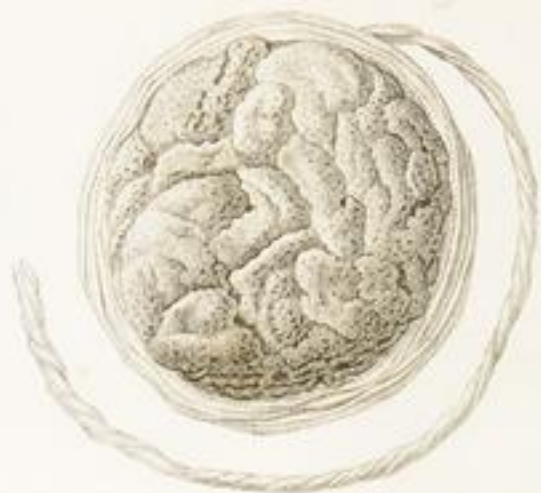

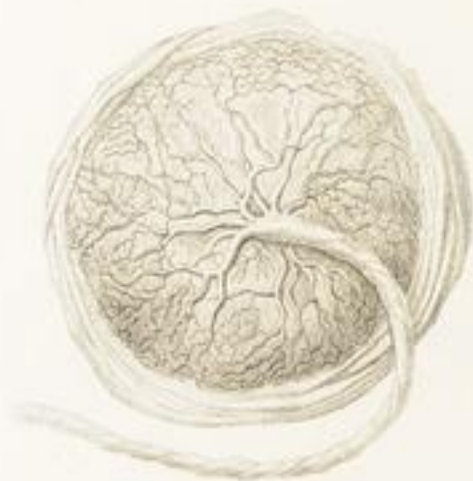Fig. 1.



*Facies Uterina.*

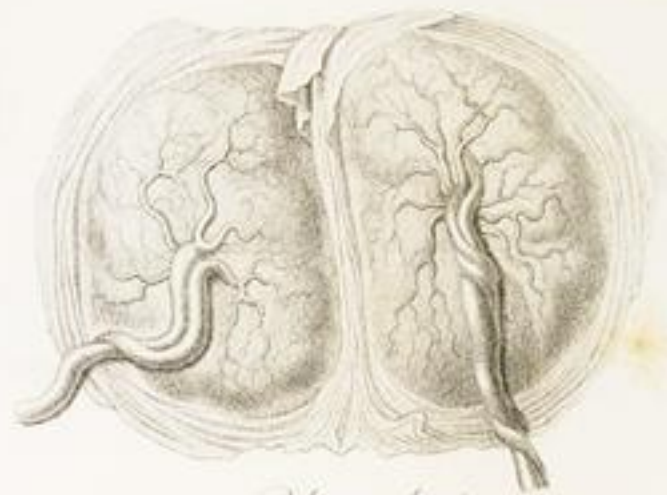*Placenta*

Fig. 2.



*Facies Fetalis.*

Fig. 1.



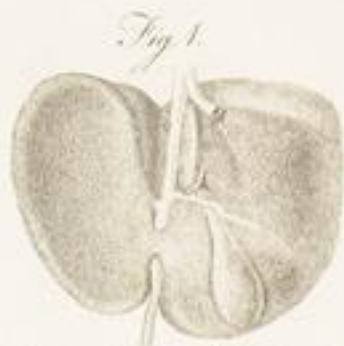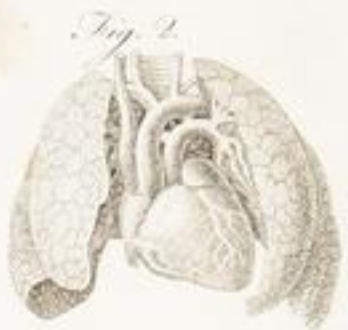*Placenta duplex.*

Fig. 2.



*Cordone umbilicali.*



*Circolazione del Feto.*

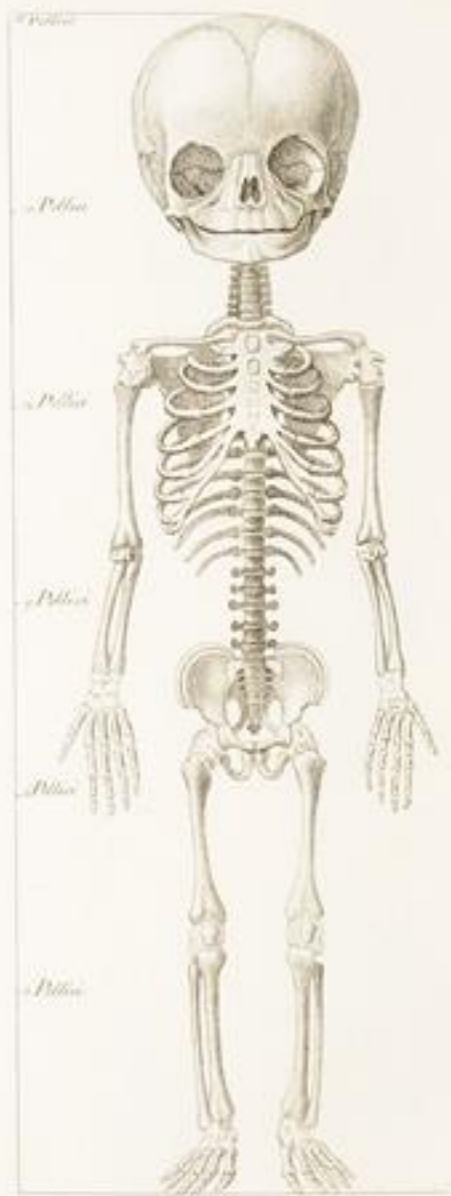
*Disposizione del Canal Arterioso. Disposizione del Canal Venoso.*



*Situazione del foro Ovale.*



*Disposizione dell'Arteria Embriale.*



*Schiltes de. Tab.*

Fig. 1.



Fig. 2.

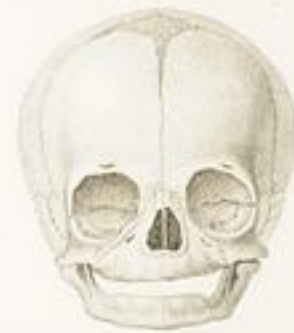

Fig. 3.

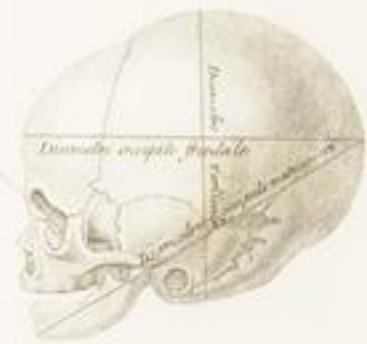

Fig. 1.

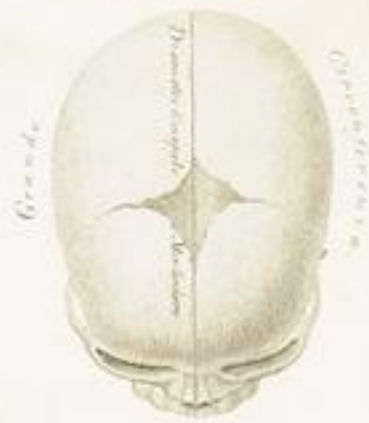
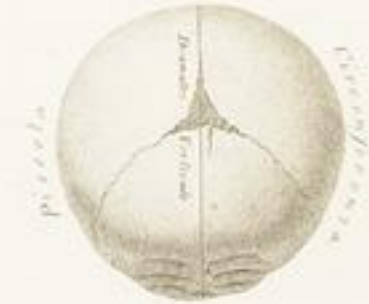
Fig. 2.



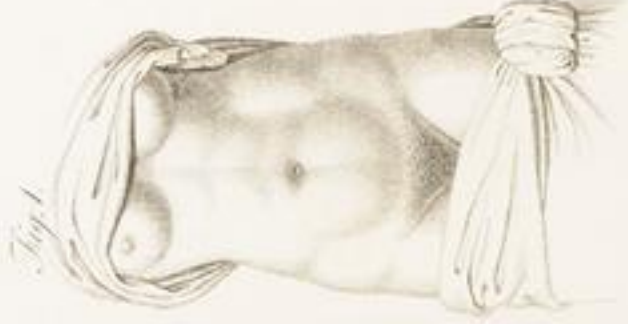
Fig. 3.



*Stato della gravidanza*


*Stato naturale*

*3. Mes.*



*Fig. 1.*

*6. Mes.*



*Fig. 2.*

*9. Mes.*



*Fig. 3.*



*Fig. 4.*

*Plat. mediana.*

Fig. 1



*Do. ibid.*

Fig. 2



*Do. ibid.*

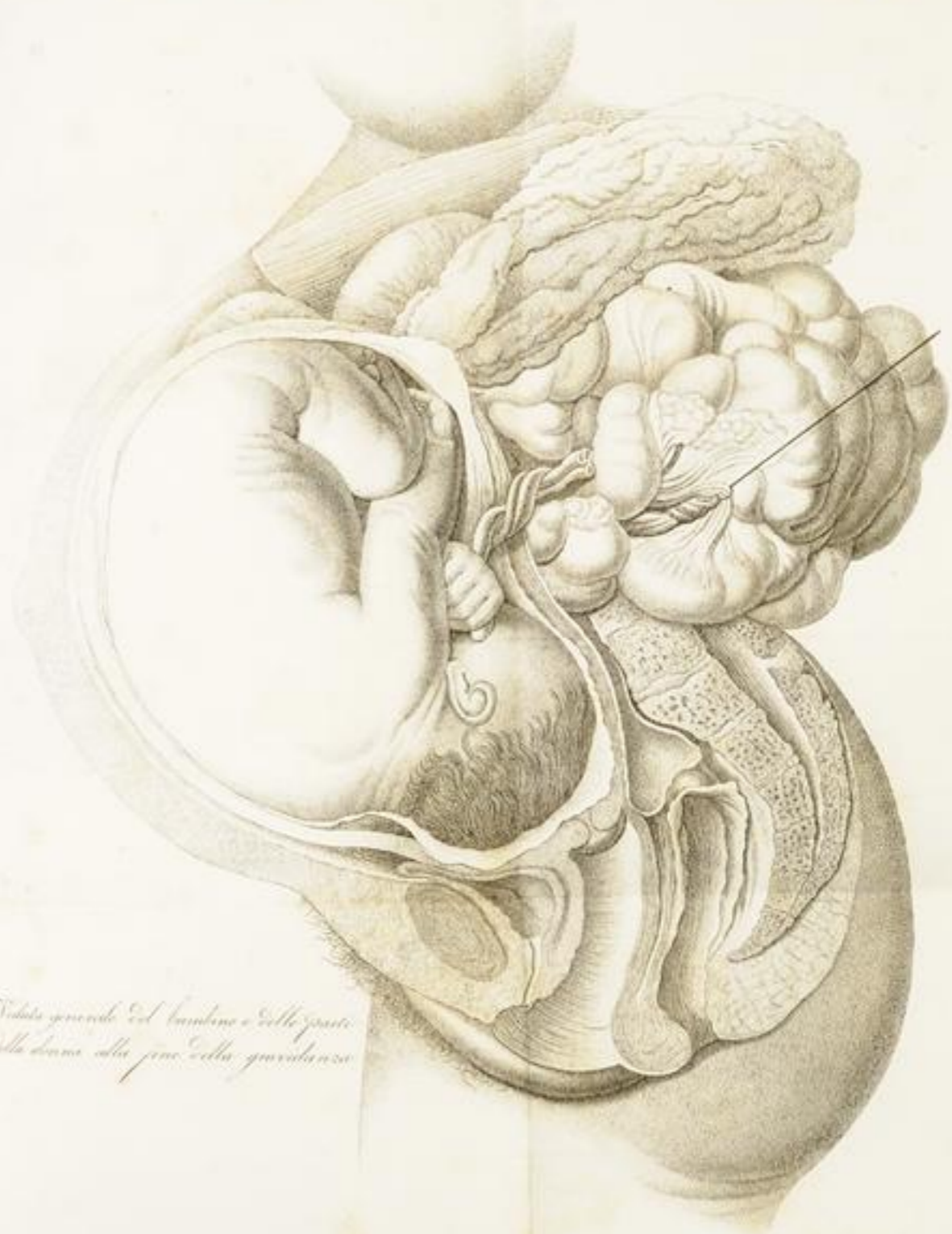Fig. 3



*Do. ibid.*

Fig. 4





Veduta generale del bambino e delle parti  
della donna alla fine della gravidanza

*Storia generale dell' esplorazione.*

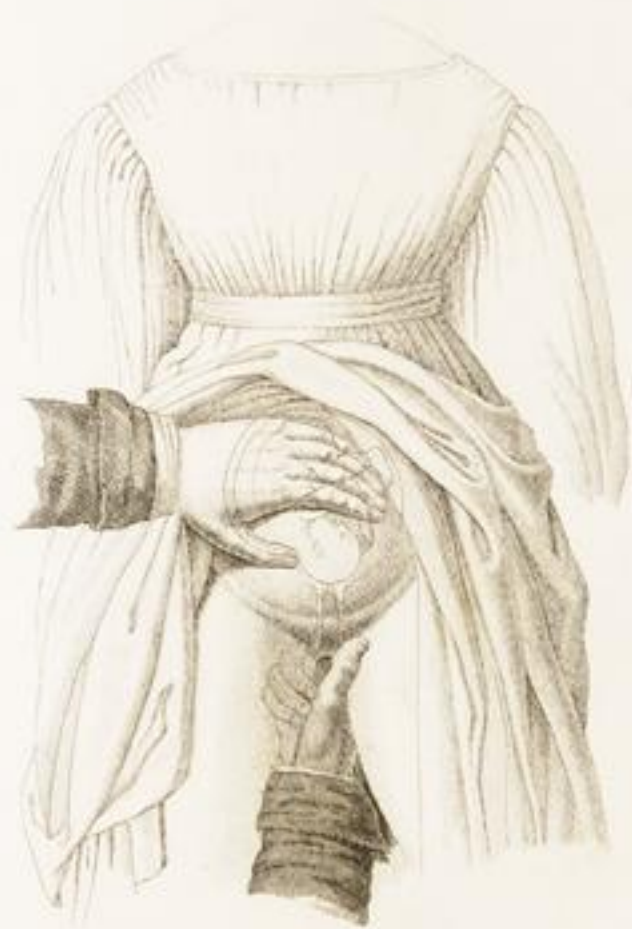

*Esplorazione in piedi.*





*Explicazione in posizione in vendita*



*Esplorazione per scoprire il ballistamento*



Fig. 1

*Posizione del dito per l'operazione!*

Fig. 2



*Stato del Colle a 5 mesi*

Fig. 3



*Stato del Colle a 6 mesi*

Fig. 4



*Stato del Colle a 9 mesi*

1. Posizione della Testa.

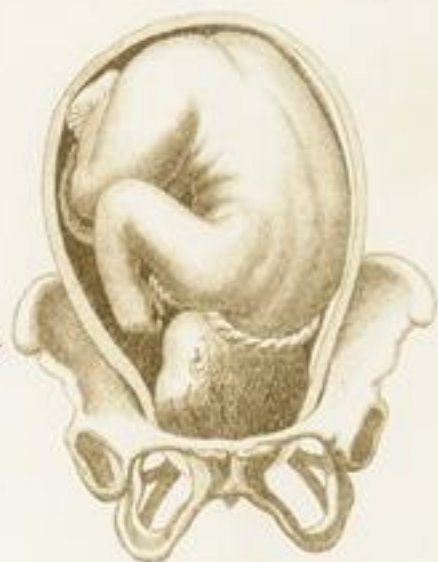

Fig. 1.

2. Posizione della Testa.

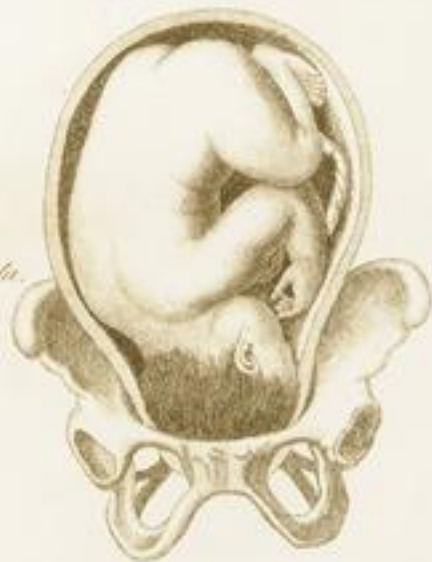
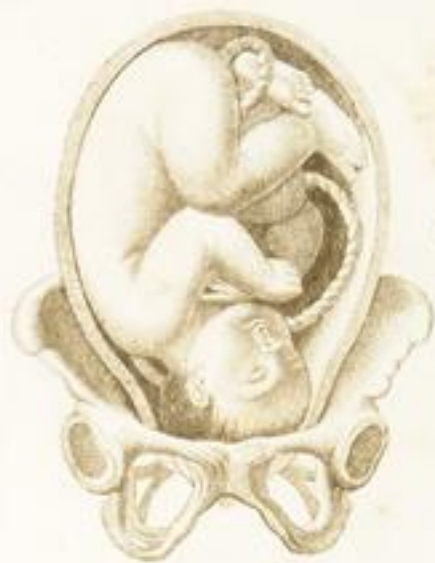
Fig. 2.

Fig. 1.



3.ª posizione della testa.

Fig. 2.



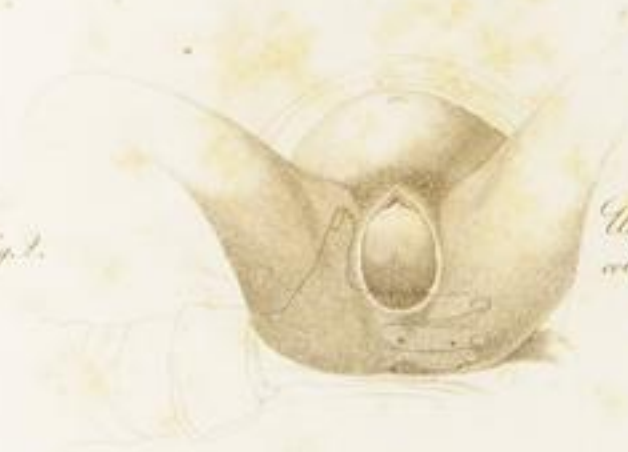
4.ª posizione della testa.

Fig. 1.



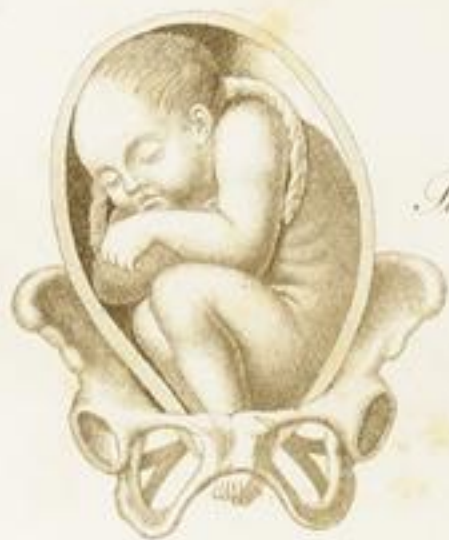Uscita della Testa  
coll' occipite in alto

Fig. 2.



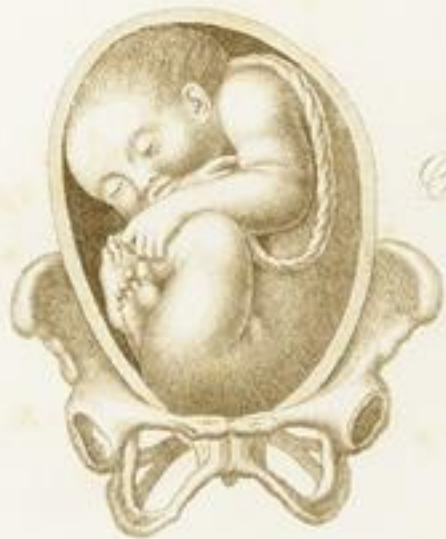Uscita della Testa  
coll' occipite in basso.

Fig. 1.



*Posizione dei piedi.*

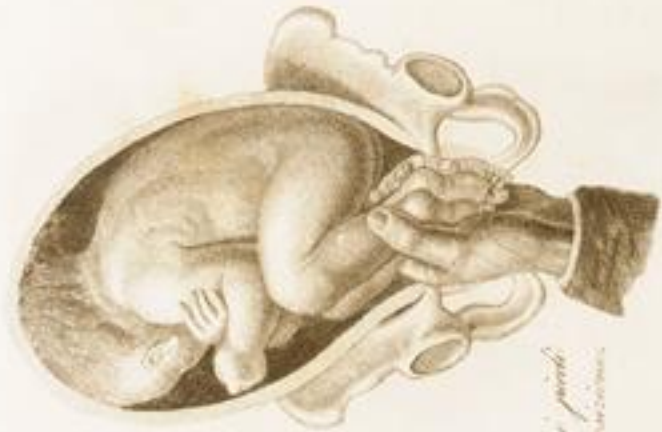Fig. 2.



*Posizione delle natiche.*



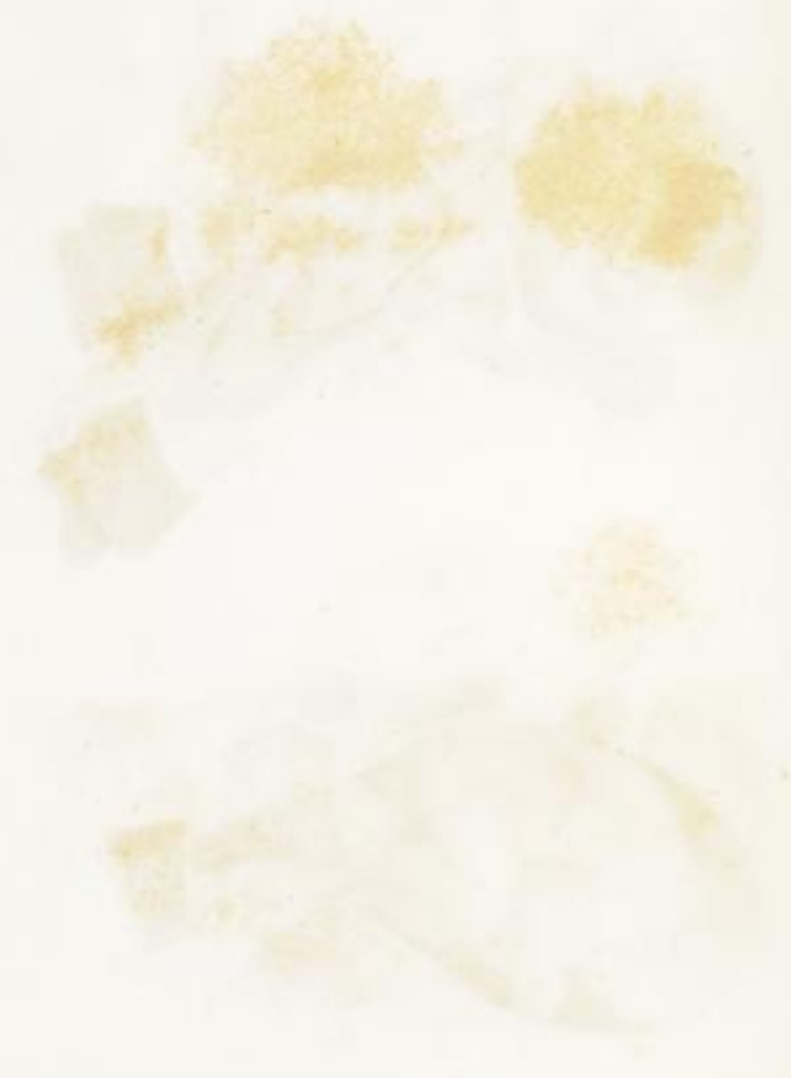
*Præparatum d. larynx.*



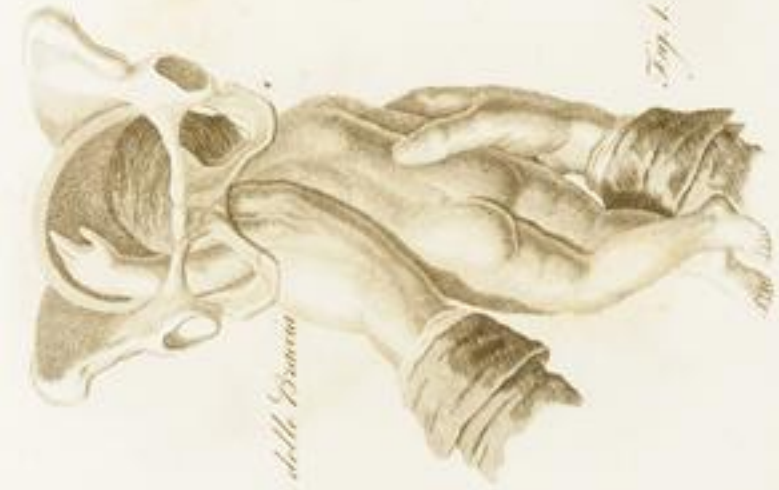*Fig. 1.*

*Præparatum d. pueri  
in l. puerorum.*





TAV. XXXVIII.



*Esternoporo della Branca*



*Esternoporo della Branca*

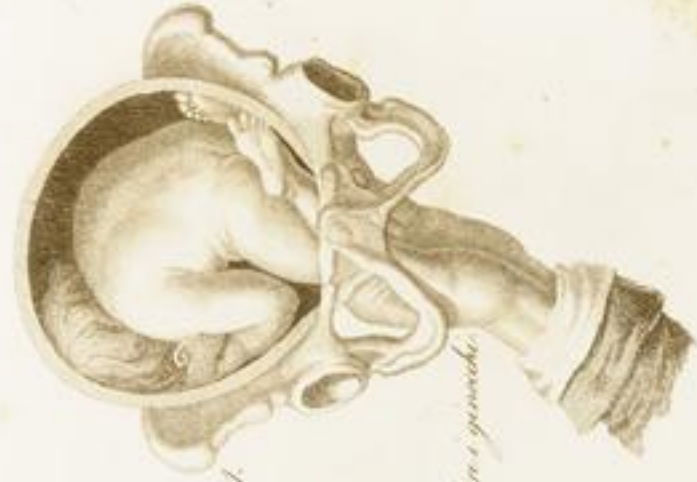

Fig. 1.

Membr. e. parietale.

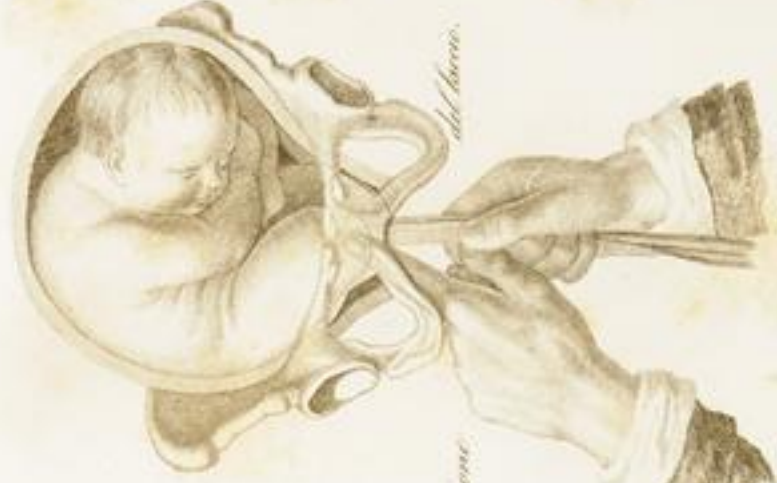

Fig. 2.

Applicazione.

del forame.

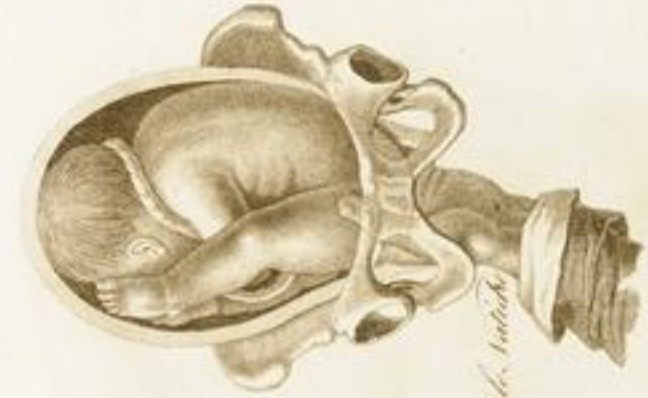

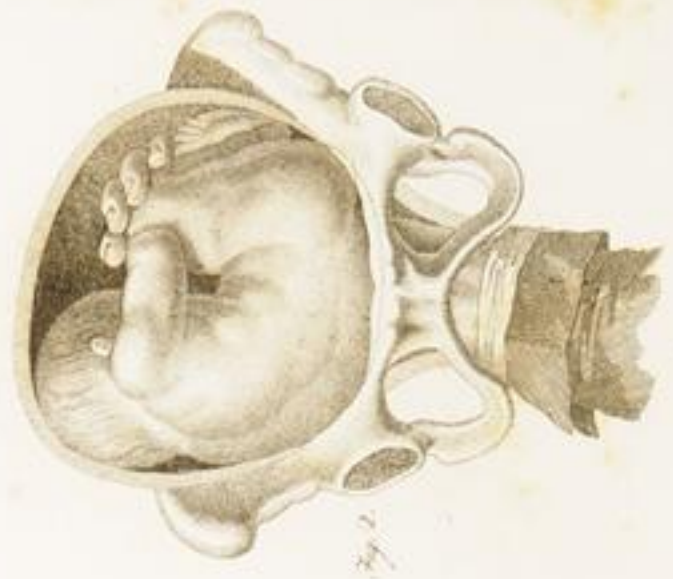
Fig. 1.

Procedere h. utero

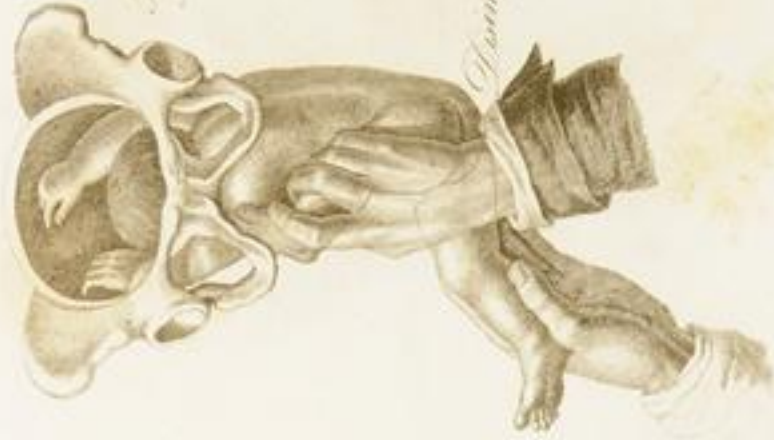

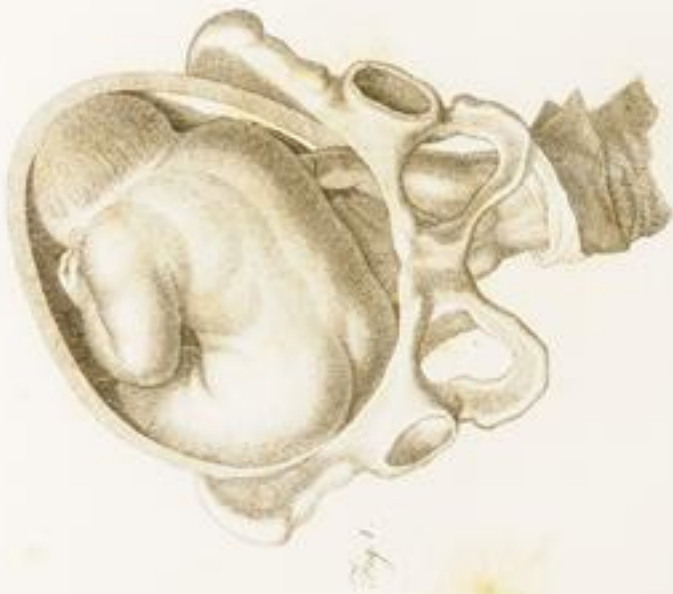Fig. 2.

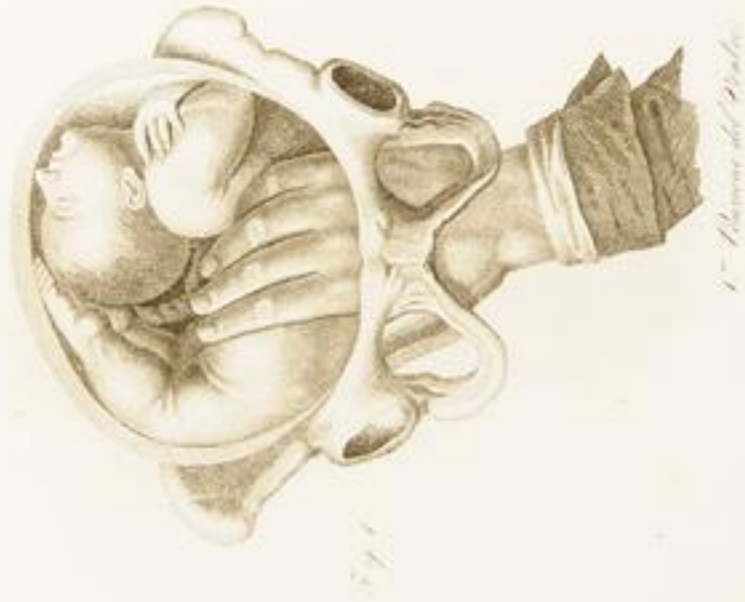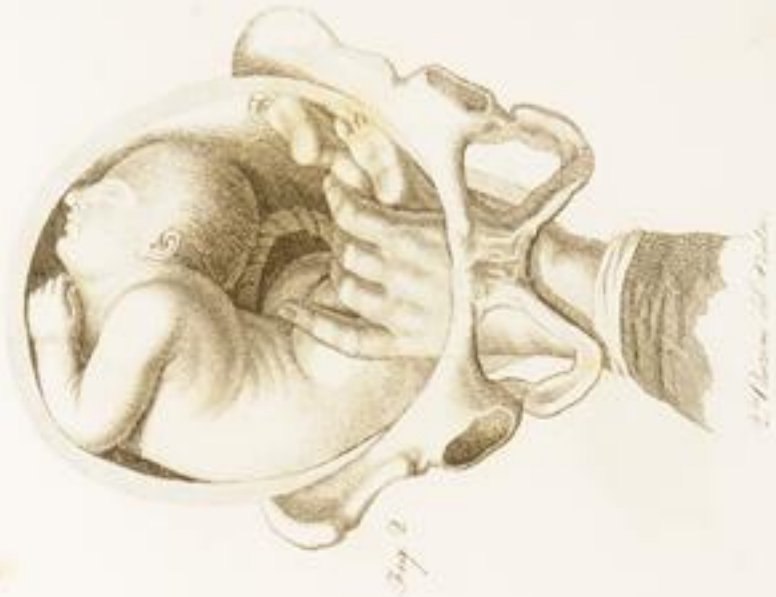Procedere h. utero



*2<sup>a</sup> Vista anteriore del cuore.*

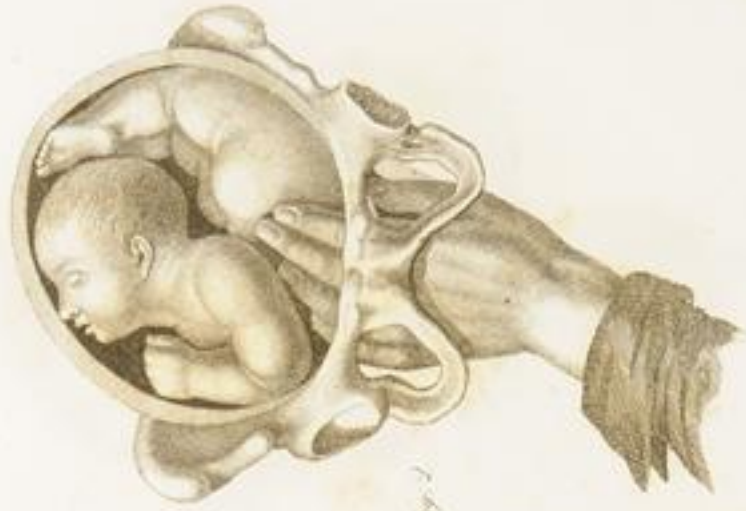

*1<sup>a</sup> Vista anteriore del cuore.*

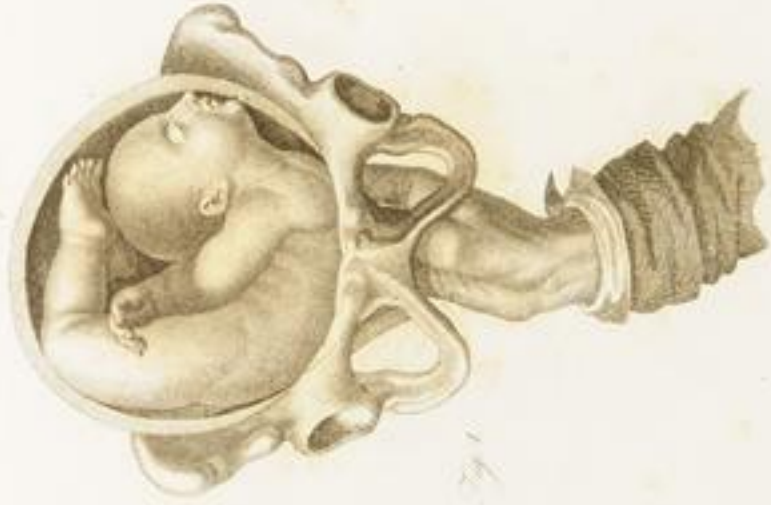

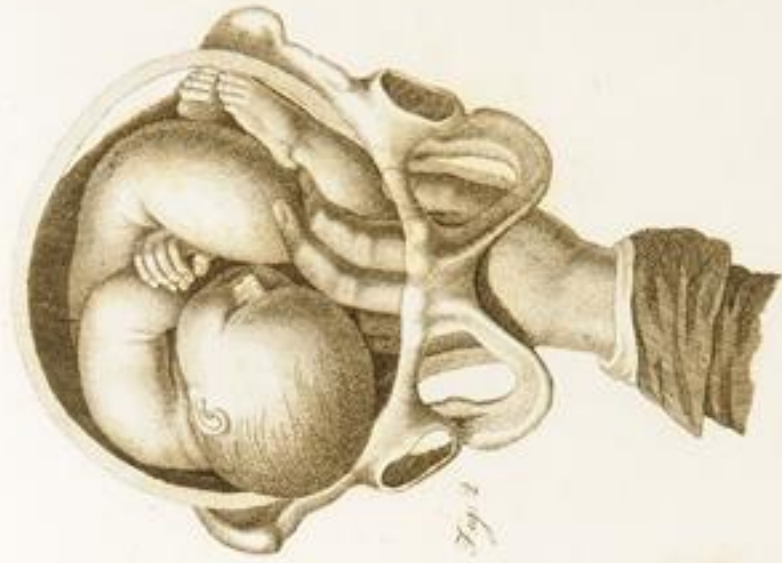XIII.

1<sup>re</sup> Anatomic de la tête.

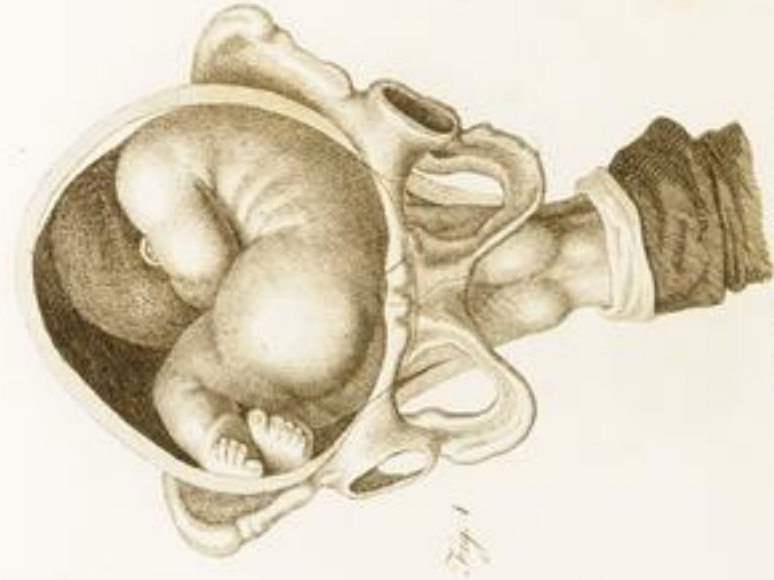

2<sup>de</sup> Anatomic de la tête.

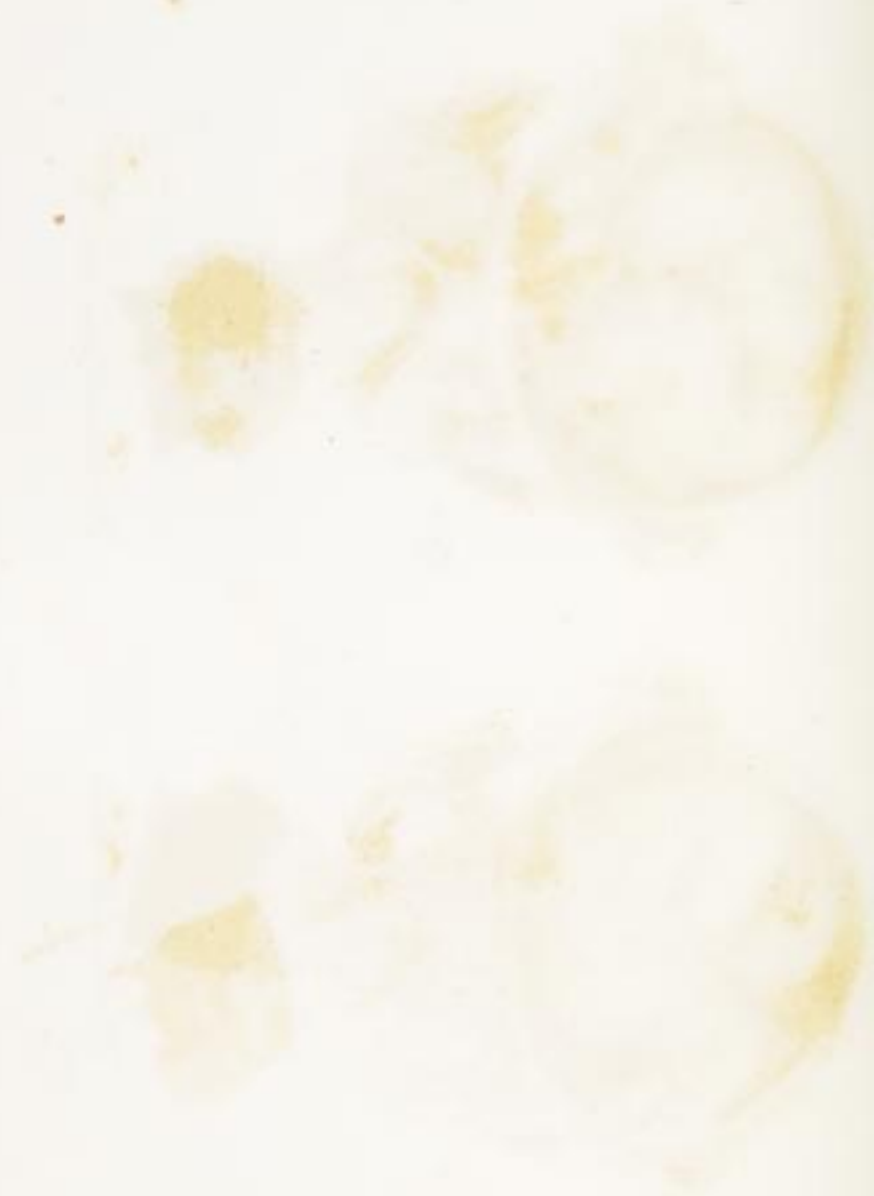



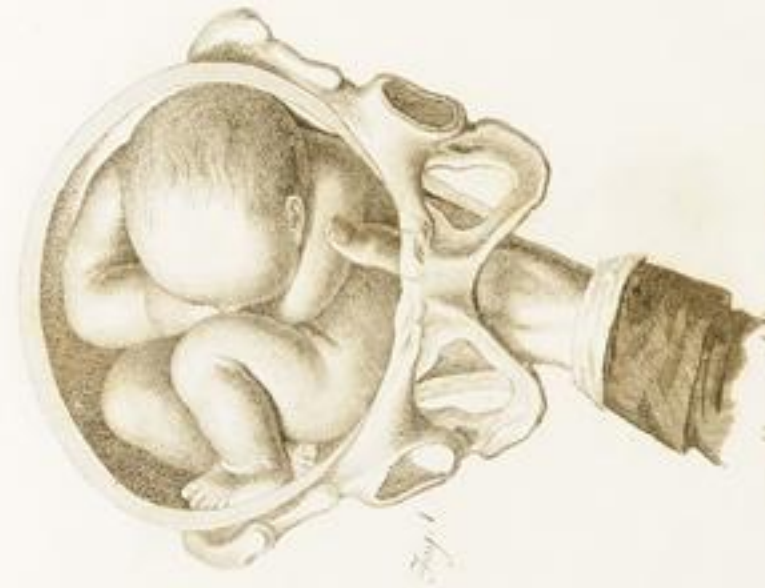2<sup>a</sup> Pelvicore dell' Uomo d'Europa.



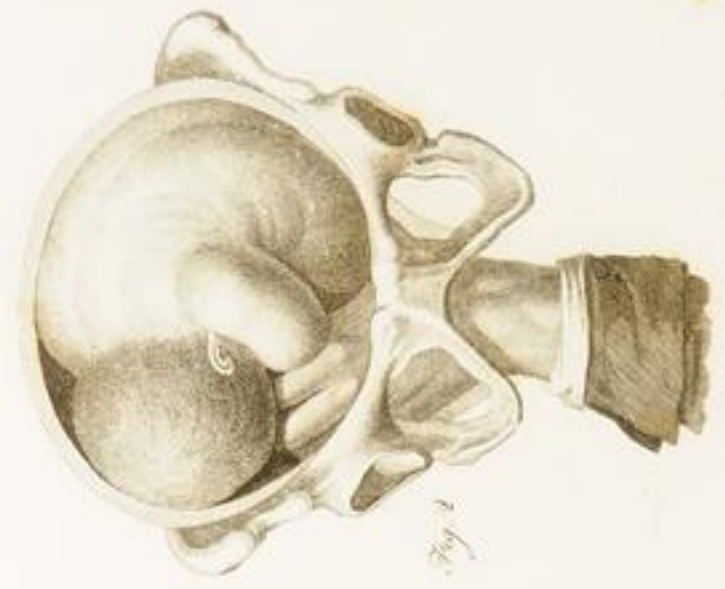1<sup>a</sup> Pelvicore dell' Uomo d'Europa.



XXX

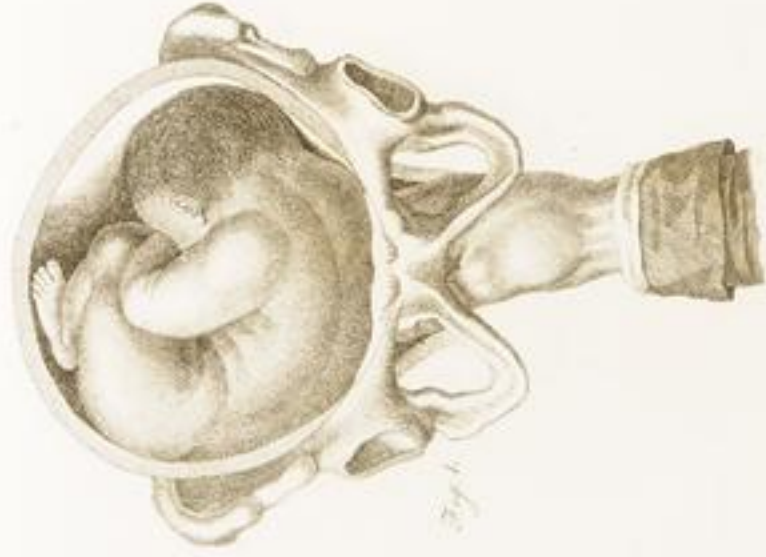

F. Osseum del' Utero abstrahitur

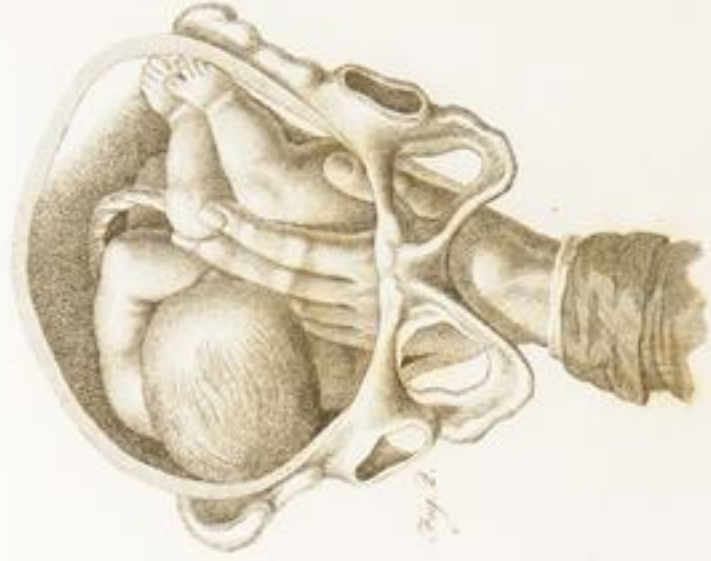

2da Osseum del' Utero abstrahitur





1.° Passione della Spalla destra



2.° Passione della Spalla destra

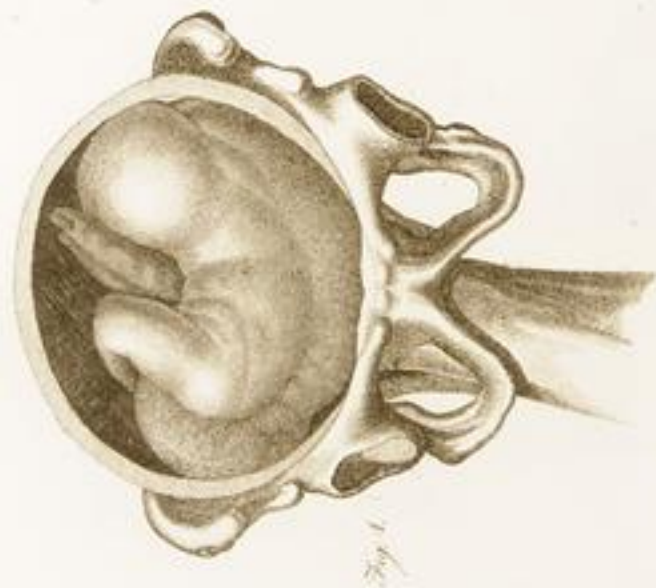

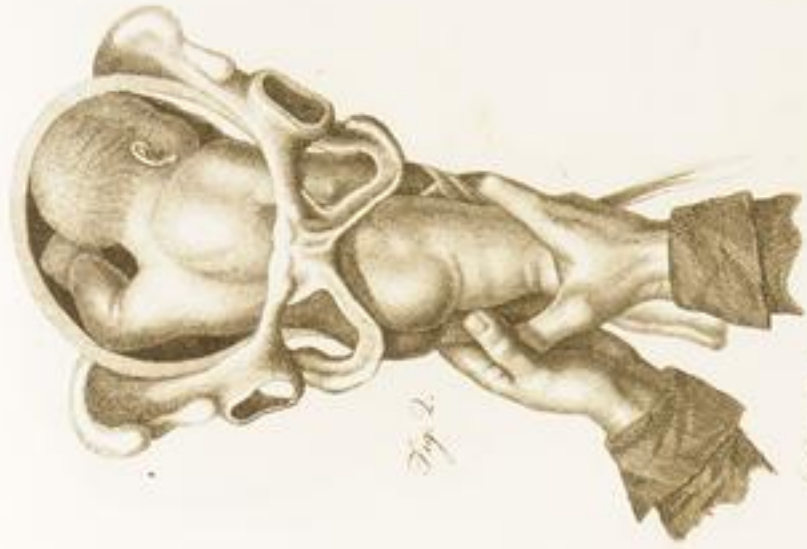
Fig. 1.

2. *Processo della Spalla sinistra.*

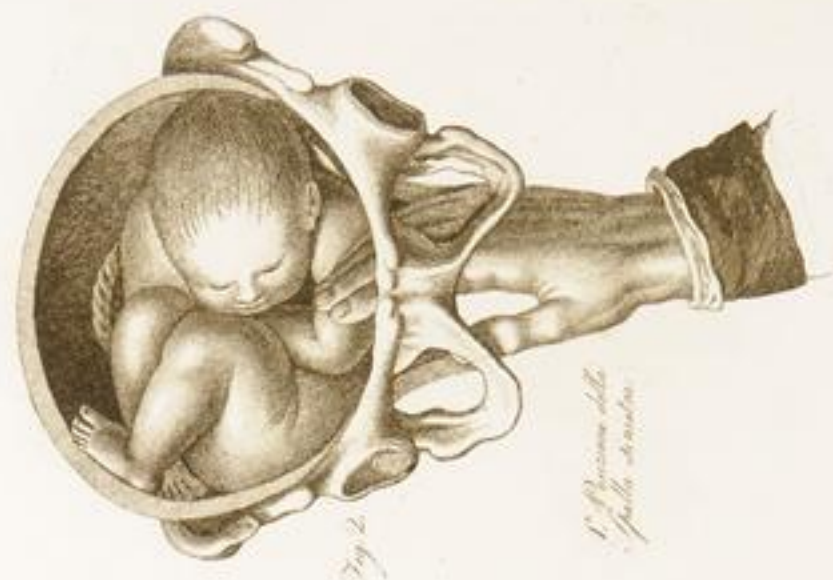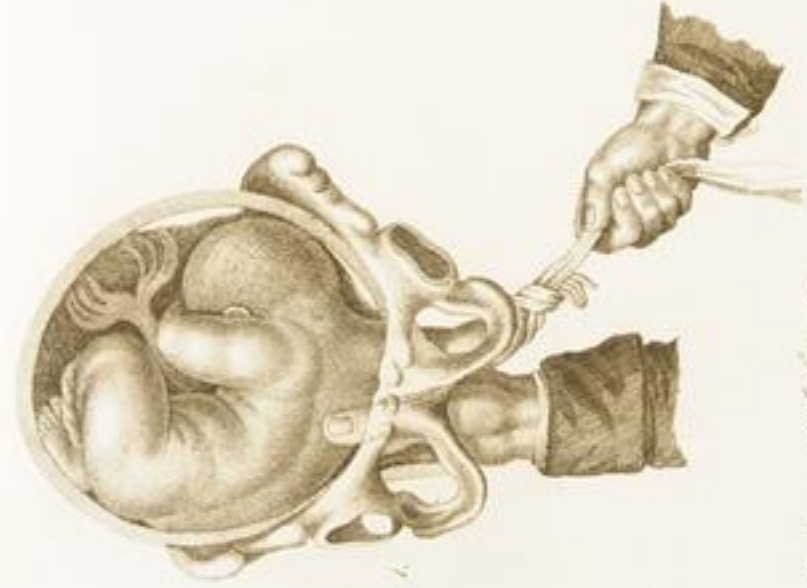


Fig. 2.

1. *Processo della Spalla sinistra.*



*Lo stesso peritoneo ed i suoi vasi.*



*L'arteria della Spalla sinistra  
con tutti i suoi vasi all'arteria.*